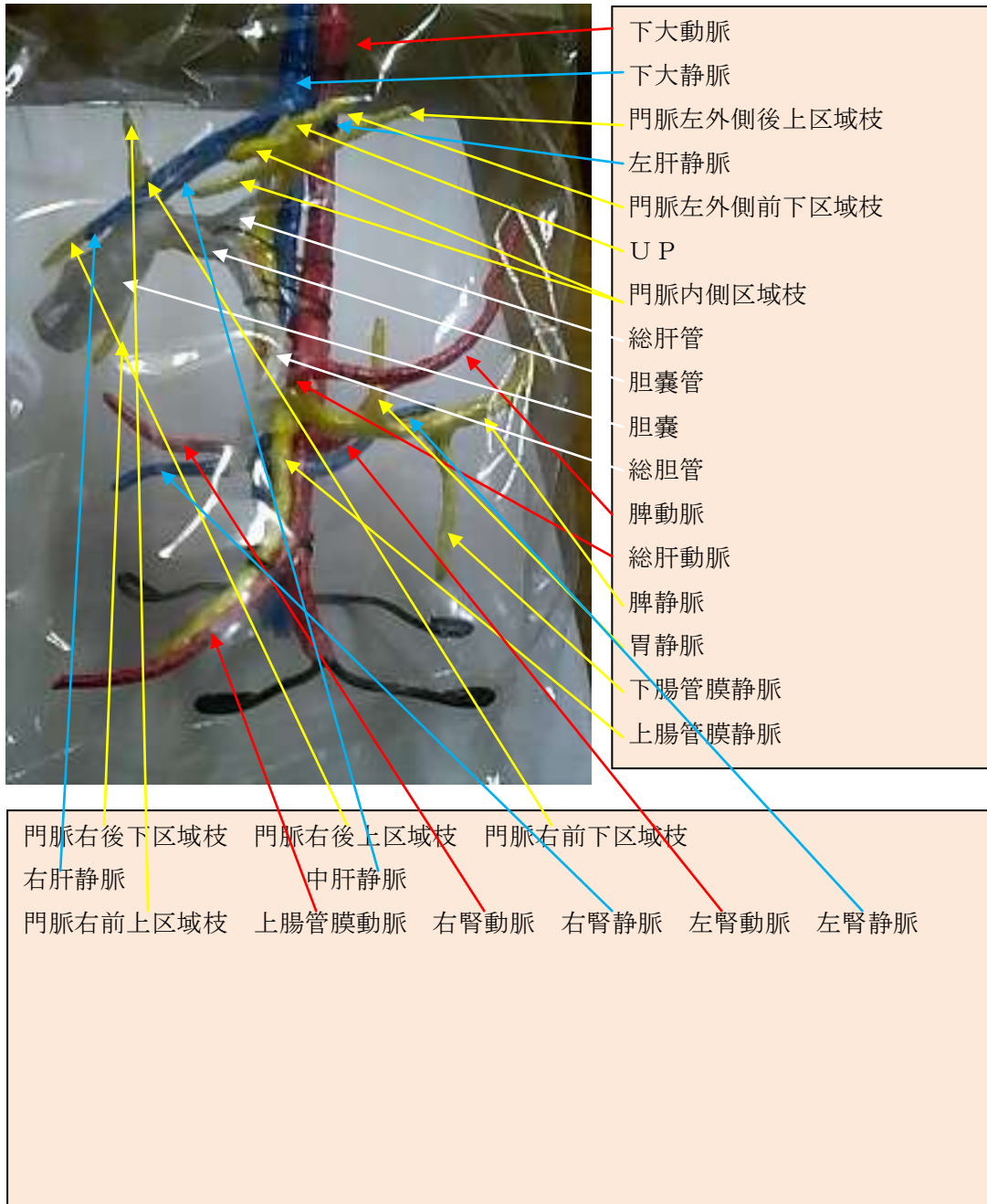



上腹部 4 管合成立体模型說明

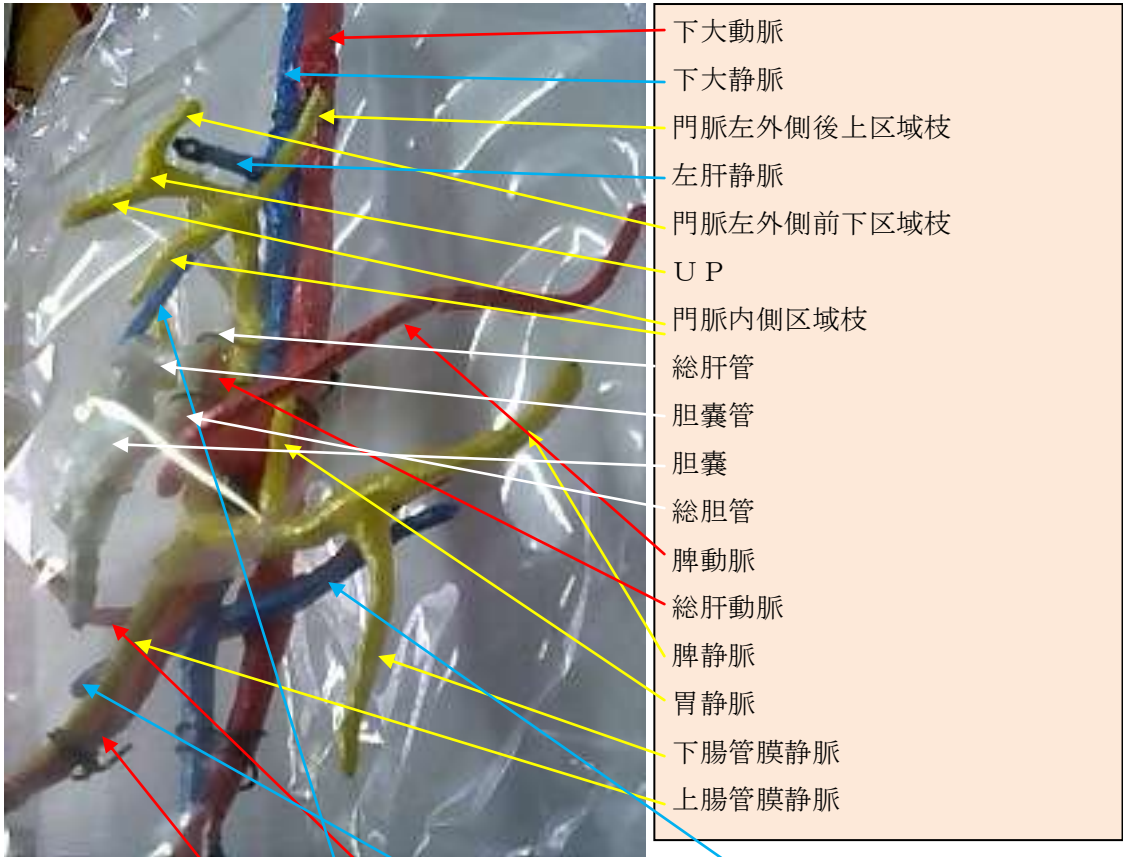製作 周超音波研究所 URL <http://syuzou.awk.jp/>





- 下大動脈
- 下大靜脈
- 門脈左外側後上区域枝
- 左肝靜脈
- 門脈左外側前下区域枝
- U P
- 門脈內側区域枝
- 總肝管
- 胆囊管
- 胆囊
- 總胆管
- 脾動脈
- 總肝動脈
- 脾靜脈
- 胃靜脈
- 下腸管膜靜脈
- 上腸管膜靜脈

- 門脈右後下区域枝
- 門脈右後上区域枝
- 門脈右前下区域枝
- 右肝靜脈
- 中肝靜脈
- 門脈右前上区域枝
- 上腸管膜動脈
- 右腎動脈
- 右腎靜脈
- 左腎動脈
- 左腎靜脈



門脈右後下区域枝 門脈右後上区域枝 門脈右前下区域枝
 右肝靜脈 中肝靜脈
 門脈右前上区域枝 上腸管膜動脈 右腎動脈 右腎靜脈 左腎動脈 左腎靜脈



- 下大動脈
- 下大静脈
- 門脈左外側後上区域枝
- 左肝静脈
- 門脈左外側前下区域枝
- UP
- 門脈内側区域枝
- 総肝管
- 胆囊管
- 胆囊
- 総胆管
- 脾動脈
- 総肝動脈
- 脾静脈
- 胃静脈
- 下腸管膜静脈
- 上腸管膜静脈

製作

- 門脈右後下区域枝
- 右肝静脈
- 門脈右前上区域枝
- 門脈右後上区域枝
- 中肝静脈
- 上腸管膜動脈
- 右腎動脈
- 右腎静脈
- 門脈右前下区域枝
- 右腎動脈
- 左腎動脈
- 左腎静脈